Praca oryginalna *Original paper*

Analiza przydatności badań mikro-CT w ocenie wyników leczenia eksperymentalnych ubytków trzonu kości udowej królika z zastosowaniem fosforanu trójwapniowego hydroksyapatytu

SZYMON SKWARCZ, IRENEUSZ BRYZEK*, ANDRZEJ GREGOSIEWICZ, EDWARD WARDA****, JACEK SKWARCZ**, RAFAŁ NADULSKI***, AGNIESZKA STAREK***

Klinika Ortopedii Dziecięcej, Uniwersytet Medyczny w Lublinie, II Wydział Lekarski z Oddziałem Anglojęzycznym, Uniwersytecki Szpital Dziecięcy w Lublinie, ul. Profesora Antoniego Gębali 6, 20-093 Lublin
*Klinika Weterynaryjna Bryzek i Partnerzy, ul. Janowska 5c, 20-509 Lublin
**Katedra Podstaw Techniki, ***Katedra Inżynierii i Maszyn Spożywczych, Wydział Inżynierii Produkcji, Uniwersytet Przyrodniczy w Lublinie, ul. Doświadczalna 50A, 20-280 Lublin
****Klinika Ortopedii i Traumatologii, Uniwersytet Medyczny w Lublinie, II Wydział Lekarski z Oddziałem Anglojęzycznym, Samodzielny Publiczny Szpital Kliniczny Nr 4 w Lublinie, ul. Jaczewskiego 8, 20-954 Lublin

Otrzymano 27.07.2015 *Zaakceptowano 23.11.2015*

Skwarcz S., Bryzek I., Gregosiewicz A., Warda E., Skwarcz J., Nadulski R., Starek A.

Analysis of the usefulness of micro-CT scans in assessing the efficacy of hydroxyapatite tricalcium phosphate in the treatment of experimental femoral bone defects in rabbits

Summary

This paper focuses on analysing the usefulness of micro-CT scans in assessing the efficacy of hydroxyapatite tricalcium phosphate in the treatment of experimental femoral bone defects in rabbits.

The tests were conducted on 12 male Termond White rabbits, which had previously undergone bilateral surgical interventions involving femoral bone diaphysis (shaft) performed under operating-theatre conditions. The bones were drilled with a 4 mm drill. All rabbits had their left femur defects left without filling, whereas the right femur defects were filled with 100 mg of hydroxyapatite tricalcium phosphate preparation. After 8 weeks, the animals were euthanized to take specimens of both femurs. Micro-CT scans were taken with a Skyscan 1174 (Bruker – SkyScan). The area examined was subjected to volume rendering to determine the following parameters: Vb [mm^3] – total volume of the specimen, Vb_1 [mm^3] – high-density fraction volume in the specimen, and Vb_2 [mm^3] – low-density fraction volume in the specimen, calculated by the formula Vb_2 [mm^3] = Vb – Vb_1. Subsequently, after appropriate preparation, the specimens were assessed histopathologically.

The analysis of micro-CT scan results showed a statistically significant increase in the total volume (Vb) of the part of the femur filled with the bone substitute (B) compared to the control group (A), and an increase in the low-density fraction volume (Vb_2). The volume of high-density fraction tissue (Vb_1) showed no statistically significant difference between the groups. The histopathological assessment of the control-group specimens (A) showed that bone defects had been completely filled by osteoid tissue with an irregular, feathery structure, and the cortical layer exhibited a marrow-induced thickening. The specimens from group (B) showed amorphous masses of the bone-substitute preparation surrounded by callus formed concentrically around preparation particles.

Keywords: micro-CT, bone defects, hydroxyapatite tricalcium phosphate

Uszkodzenia i choroby w obrębie układu ruchu w weterynarii i medycynie pomimo dynamicznego postępu nauki nadal stanowią wyzwanie terapeutyczne dla zespołu leczącego. Wraz ze wzrostem wiedzy i możliwości lekarzy weterynarii, ortopedów i traumatologów rosną oczekiwania pacjentów co do jak najszybszego powrotu do pełnej sprawności, co zmusza lekarzy do stałego poszukiwania metod umożliwiających szybsze i bardziej efektywne, także pod względem finansowym, ich leczenie. Jeśli chodzi o aspekt biomechaniczny w leczeniu uszkodzeń kostnych, osiągnięto bardzo wiele. Niemal nieograniczony dostęp do materiałów

zespalających daje szerokie możliwości zaopatrywania urazów. Wyzwaniem pozostają jednak te przypadki, w których w wyniku zmian pourazowych dochodzi do deficytów tkanki kostnej. Naturalną metodą ich leczenia stały się szeroko stosowane unaczynione lub wolne autoprzeszczepy kostne, których użycie wiąże się jednak z ograniczeniami przede wszystkim w zakresie ilości możliwego do pobrania autoprzeszczepu oraz możliwych miejscowych powikłań (10). Z kolei alloprzeszczepy uzyskiwane od żywych lub częściej martwych dawców są zazwyczaj trudne do pozyskania (niewystarczająca liczba dawców, konieczność bankowania, a w związku z tym wysokie koszty) zaś ich zastosowanie wiąże się z pewnym ryzykiem przeniesienia infekcji. Naprzeciw temu ograniczeniu wychodzą produkowane komercyjnie substytuty tkanki kostnej: ceramiczne (sole fosforanu wapnia) (3, 11) i te powstałe z odpowiedniej preparatyki tkanki kostnej, głównie bydlęcej. Niewątpliwą zaletą substytutów kości jest teoretyczna możliwość zastosowania ich w każdej oczekiwanej ilości, uniezależnienie się od dawców oraz ich bezpieczeństwo (1). Wątpliwości budzi jednak ich zdolność do wgajania w obrębie tkanki biorcy. W ocenie wgajania się przeszczepów i substytutów kostnych stosuje się wiele metod badawczych niszczących, m.in. badania histologiczne, jak i nieniszczących (klasyczne radiogramy, USG, rezonans magnetyczny, tomografia komputerowa, densytometria). W ostatnich latach coraz szerzej stosuje się także badania mikrotomografii komputerowej (mikro-CT) dające możliwość bardzo dokładnej oceny jakościowej i ilościowej ocenianych tkanek i materiałów.

Celem pracy była analiza przydatności badań mikro-CT w ocenie wyników leczenia eksperymentalnych ubytków trzonu kości udowej królika z zastosowaniem preparatu kościozastępczego – fosforanu trójwapniowego (80%) hydroksyapatytu (20%) (HA/βTCP) z uwzględnieniem oceny histopatologicznej przebiegu gojenia.

Materiał i metody

Po uzyskaniu wymaganej prawem zgody (I Lokalnej Komisji Etycznej do Spraw Doświadczeń na Zwierzętach w Lublinie – Uchwała nr 6/2013 z dnia 18.01.2013 r.) badanie zostało przeprowadzone na 12 królikach, samcach rasy termondzkiej białej, w wieku czterech miesięcy. Zwierzęta pochodziły z Zakładu Doświadczalnego Instytutu Zootechniki Państwowego Instytutu Badawczego w Chorzelowie, gdzie zostały zaszczepione przeciwko myksomatozie i wirusowej krwotocznej chorobie królików (RHD). Po dwutygodniowej kwarantannie i wykluczeniu ew. chorób mogących mieć wpływ na przebieg doświadczenia zwierzęta zważono, określając jednorodność badanej grupy (2,98 ± 0,07 kg). Następnie w warunkach sali operacyjnej po premedykacji (Ksylazyna – 20 mg/ml, 5 mg/kg m.c. i.m.) w znieczuleniu ogólnym (Diazepam 1,5 mg/kg, Ketamina 30 mg/kg m.c. i.m.) wykonywano obustronne zabiegi operacyjne w obrębie trzonów kości udowych, które to kości nawiercano wiertłem o średnicy 4 mm w wymierzonej połowie ich długości. Wytwarzano w ten sposób ubytki unikortykalne. U wszystkich badanych królików ubytek w lewej kości pozostawiany był bez wypełnienia, zaś ubytek w prawej wypełniano 100 mg preparatu fosforanu trójwapniowego (80%) hydroksyapatytu (20%) (BoneSave [Stryker]) w postaci granulatu. Po 8 tygodniach zwierzęta zostały uśpione (Morbital 1 ml/kg m.c. i.v.), a następnie pobrano preparaty obu kości udowych, które oznaczono symbolami literowymi: preparaty kości lewych literą „A", a kości prawych literą „B". Ze względów na wielkość komory badawczej aparatu mikro-CT badane kości przycięto w taki sposób, aby otrzymać bloczki kostne o długości 4 cm, których środek stanowiła strefa ubytku.

Badania mikro-CT. Badania wykonywano na aparacie Skyscan 1174 (Bruker – SkyScan) z zastosowaniem oprogramowania Nrecon 1.6.9.8, CTAnalyser 1.13.11.0, CTVox 2.1.0 r741, DataViewer 1.4.2. Dla każdego preparatu uzyskano po 140 zdjęć w skali szarości (ryc. 1), w których po komputerowym opracowaniu danych oznaczone objętości tkanek podzielono na podstawie skali szarości na objętościowe frakcje tkanek o mniejszej gęstości – od 15 do 75 w skali szarości (w tym nowo utworzona tkanka kostna w obrębie ubytków) i tkanki o wzmożonej gęstości – od 15 do 225 (ryc. 2). Wyznaczono parametry objętościowe:

Vb (mm^3) – objętość całkowita badanego fragmentu preparatu,

Vb_1 (mm^3) – objętość frakcji tkanki o wysokiej gęstości badanego fragmentu preparatu,

Vb_2 (mm^3) – objętość frakcji tkanki o niskiej gęstości badanego fragmentu preparatu wyliczona według równania:

$$Vb_2\ (mm^3) = Vb - Vb_1.$$

Parametry te wyznaczono dla strefy, której środek wyznaczał środek ubytku, zaś granice jej znajdowały się 5 mm proksymalnie i dystalnie od tego miejsca.

Badania histopatologicze. W celu przygotowania preparatów tkankowych do oceny histopato-

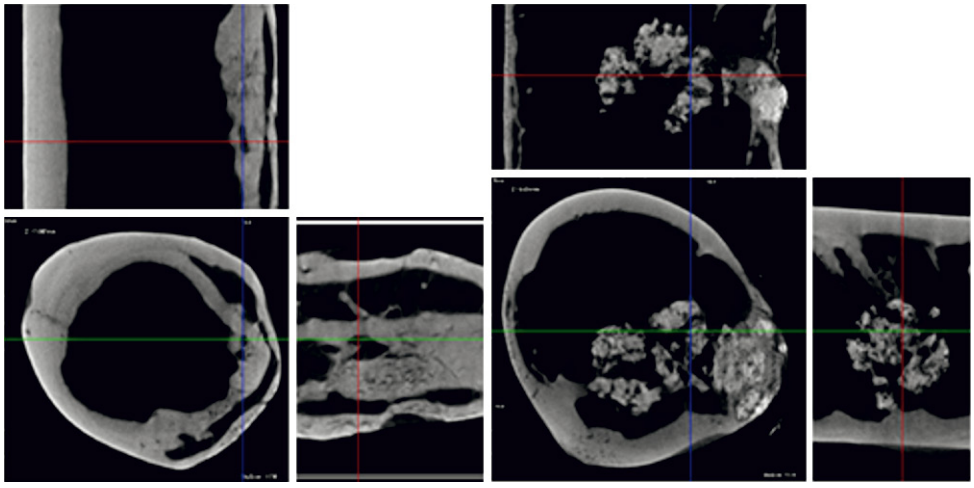

Ryc. 1. Trójpłaszczyznowe przekroje (mikroCT) badanych preparatów kości: A1 z widoczną niewypełnioną strefą ubytku (lewa kość – grupa kontrolna) – lewa strona ryciny; B1 z widocznym wypełnieniem ubytku materiałem kościozastępczym (prawa kość – grupa badana) – prawa strona ryciny

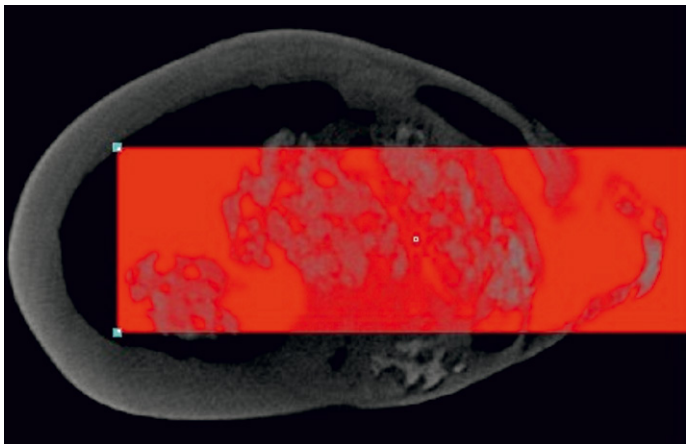

Ryc. 2. Przekrój poprzeczny badanego preparatu kości B3 w strefie wypełnionego ubytku (mikro-CT) – na podstawie skali szarości rozdzielono badaną objętość kości na frakcje tkanki o wysokiej i niskiej gęstości. Kolorem czerwonym zaznaczono wyznaczoną do badania strefę ubytku

logicznej pobraną tkankę kostną odwapniano poprzez zatapianie na okres 3 dni w roztworze 7% kwasu azotowego a następnie pobierano materiał z badanych stref ubytków. Następnie skrawki tkankowe umieszczano kolejno w 73% alkoholu etylowym, 96% alkoholu etylowym, acetonie, ksylenie po czym zatapiano je w parafinie a następnie krojono na mikrotomie na skrawki o grubości 0,3 mikrona.

Wyniki i omówienie

W analizie wyników badań mikro-CT w porównaniu do grupy kontrolnej (A) zaobserwowano istotne statystycznie zwiększenie całkowitej objętości (Vb) badanego fragmentu kości udowej wypełnionego substytutem kostnym (B) oraz wzrost objętość frakcji tkanki o niskiej gęstości (Vb_2). Objętość frakcji tkanki o wysokiej gęstości (Vb_1) nie różniła się istotnie statystycznie pomiędzy grupami (tab. 1).

W ocenie histopatologicznej preparatów z grupy kontrolnej (A) zaobserwowano całkowite wypełnienie strefy ubytków przez tkankę osteoidalną o nieregularnej, pierzastej strukturze z odszpikowym pogrubieniem warstwy korowej. Nie zaobserwowano cech martwicy ani zapalenia. W preparatach z grupy badanej (B) zaobserwowano bezpostaciowe masy preparatu kościozastępczego otoczone kostniną tworzącą koncentryczne formy wokół drobin preparatu (ryc. 3), czemu w badaniach mikro-CT odpowiada wzrost objętości frakcji tkanki o niskiej gęstości (Vb_2) (ryc. 4). Układ beleczek w nowo utworzonej tkance kostnej jest bardziej regularny niż w preparatach z grupy kontrolnej (A), a ilość powstałej młodej kostniny wydaje się większa (ryc. 5 i 6). Podobnie jak w grupie kontrolnej nie zaobserwowano cech martwicy ani zapalenia w obrębie wytwarzanych ubytków.

Tab. 1. Średnie wartości i odchylenie standardowe badanych frakcji objętości preparatu w strefie ubytku z zaznaczonymi statystycznie istotnymi różnicami pomiędzy grupą badaną i kontrolną

Parametr	Grupa	$\bar{x} \pm SD$
Vb (mm^3)	A	80,88 ± 11,61
	B	129,34 ± 25,73**
Vb_1 (mm^3)	A	35,32 ± 13,86
	B	30,15 ± 11,98
Vb_2 (mm^3)	A	54,27 ± 18,32
	B	99,19 ± 29,99*

Objaśnienia: * – $p < 0,05$ – w porównaniu z kością lewą „A"; ** – $p < 0,01$ – w porównaniu z kością lewą „A"; *** – $p < 0,001$ – w porównaniu z kością lewą „A"

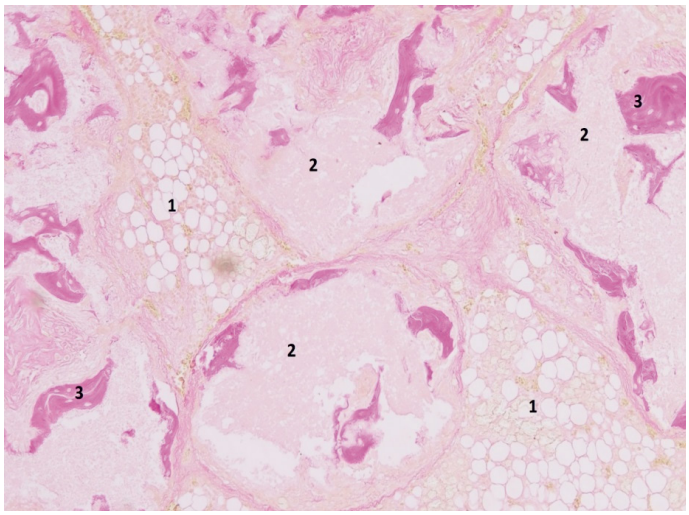

Ryc. 3. Preparat prawej kości B3 – strefa ubytku z preparatem kościozastępczym – 1: szpik pierwotny, 2: bezpostaciowe masy preparatu kościozastępczego Bone Save, 3: tkanka osteoidalna. Barwienie van Gieson, powiększenie 200 ×

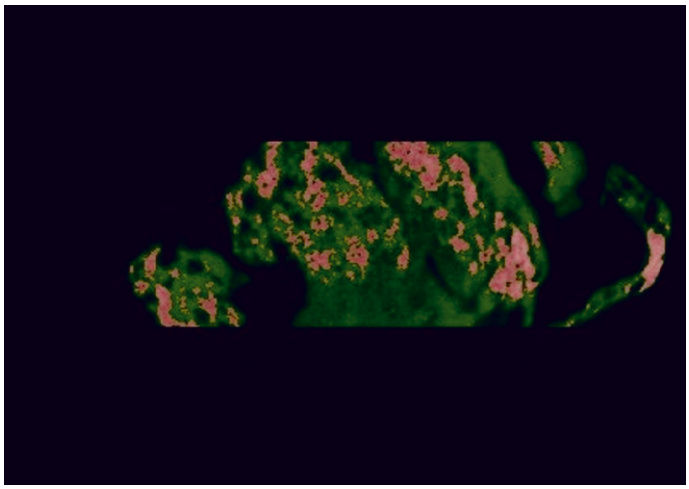

Ryc. 4. Preparat prawej kości B3 – przekrój poprzeczny (mikro-CT), strefa ubytku z preparatem kościozastępczym: kolor różowy – frakcja tkanki o wysokiej gęstości, kolor zielony – frakcja tkanki o niskiej gęstości

Badania mikro-CT stanowią stosunkowo nowe narządzie pozwalające bardzo dokładnie oznaczyć ilościowe frakcje badanych tkanek. W analizowanych 85 pracach z ostatniego dziesięciolecia, dotyczących wgajania substytutów kostnych, jedynie w 9 z nich autorzy zastosowali omawianą w pracy metodę badawczą. Badania mikro-CT stosowano do oceny wgajania substytutów kości (trójfosforanu hyrdoksyapatytu – HA/βTCP) z dodatkiem PRP (Platelet Rich Plasma)

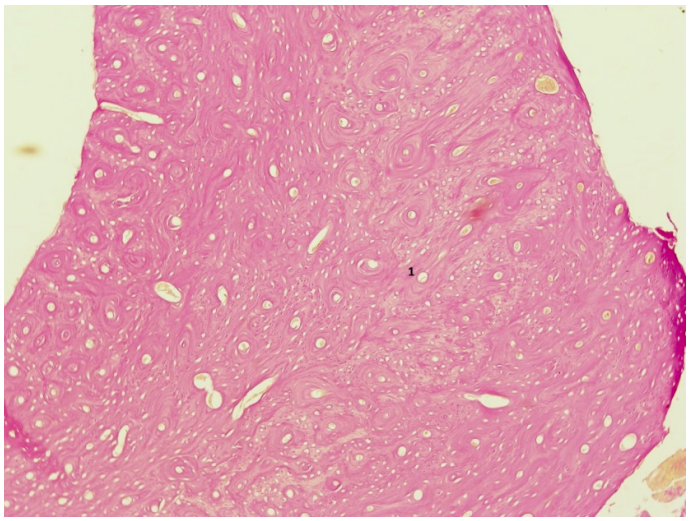

Ryc. 5. Preparat lewej kości A8 – warstwa korowa w strefie ubytku: pogrubiała, bezładna tkanka osteoidalna. Barwienie van Gieson, powiększenie 200 ×

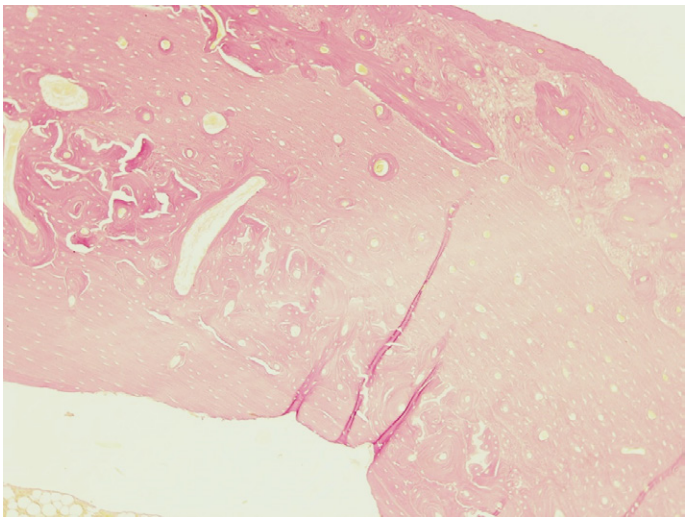

Ryc. 6. Preparat prawej kości B8 – warstwa korowa w strefie ubytku: pogrubiała warstwa korowa z regularnym układem beleczek kostnych. Barwienie van Gieson, powiększenie 200 ×

w eksperymentalnych ubytkach sklepienia czaszki u królików, uzyskując istotne statystycznie większe kościotworzenie w grupie, w której ubytki wypełniono HA/βTCP z PRP w porównaniu do wypełnienia wyłącznie substytutem kostnym (4). Badania mikro-CT z powodzeniem zastosowano także m.in. do oceny wgajania substytutów kostnych w ubytkach chrzęstno-kostnych kości skokowej u kozy (2), w ocenie gojenia eksperymentalnych ubytków kostnych w czaszkach królików wypełnianych HA/βTCP, rhBMP i PRP (7), w ocenie gojenia ubytków kości czaski szczurów z zastosowaniem wzbogacanych substytutów kostnych (6, 8, 9). Zastosowano je także do oceny kościotworzenia w obrębie eksperymentalnych ubytków kości długich (kości promieniowej) u królików, gdzie porównywano efekty gojenia z zastosowaniem substytutów kości, PRP i komórek macierzystych (5) oraz w ubytkach kości długich u szczurów, gdzie badano wpływ dodania PRP do substytutu kości (10).

Analiza mikro-CT stanowi cenne narzędzie dające możliwość zarówno jakościowej, jak i ilościowej oceny objętości tkanek w obrębie stref gojenia ubytków. W przypadku tkanki kostnej rozdział frakcji pod względem gęstości tkanki może być dokonany w oparciu o skalę Hounsfielda lub w oparciu o skalę szarości obrazowanych preparatów. Wykazany w pracy wzrost objętości kości w strefie ubytku i wzrost frakcji tkanki o niskiej gęstości stanowi dowód na osteoindukcyjne właściwości zastosowanego preparatu kościozastępczego. Zauważony wzrost objętości kości w strefie ubytku badanych preparatów (B) koreluje z obserwowanym w badaniach histopatologicznych bardziej obfitym kościotworzeniem w tej grupie, co dowodzi osteoindukcyjnych właściwości zastosowanego w badaniu substytutu kostnego.

Badanie mikro-CT jest nowym, przydatnym narzędziem pozwalającym na ocenę mikrostruktury ubytków kostnych i dającym możliwość oceny morfologii stosowanych do ich wypełnienia biomateriałów.

Piśmiennictwo

1. *Bednar D. A., Al-Tunaib W.*: Failure of reconstitution of open-section, posterior iliac-wing bone graft donor sites after lumbar spinal fusion. Observations with implications for the etiology of donor site pain. Eur. Spine. J. 2005, 14, 95-98. Epub 2004 Sep 9.
2. *Bergen C. J. van, Kerkhoffs G. M., Özdemir M., Korstjens C. M., Everts V., van Ruijven L. J., van Dijk C. N., Blankevoort L.*: Demineralized bone matrix and platelet-rich plasma do not improve healing of osteochondral defects of the talus: an experimental goat study. Osteoarthritis Cartilage 2013, 21, 1746-1754.
3. *Borkowski L., Pawłowska M., Radzki R. P., Bieńko M., Polkowska I., Belcarz A., Karpiński M., Słowik T., Matuszewski Ł., Ślósarczyk A., Ginalska G.*: Effect of a carbonated HAP/β-glucan composite bone substitute on healing of drilled bone voids in the proximal tibial metaphysis of rabbits. Mater. Sci. Eng. C Mater. Biol. Appl. 2015, 53, 60-67. Epub 2015 Apr 15.
4. *El Backly R. M., Zaky S. H., Canciani B., Saad M. M., Eweida A. M., Brun F., Tromba G., Komlev V. S., Mastrogiacomo M., Marei M. K., Cancedda R.*: Platelet rich plasma enhances osteoconductive properties of a hydroxyapatite-β-tricalcium phosphate scaffold (Skelite™) for late healing of critical size rabbit calvarial defects. J. Craniomaxillofac. Surg. 2014, 42:e70-9. doi: 10.1016/j.jcms.2013.06.012. Epub 2013 Aug 7.
5. *Kasten P., Vogel J., Geiger F., Niemeyer P., Luginbühl R., Szalay K.*: The effect of platelet-rich plasma on healing in critical-size long-bone defects. Biomaterials 2008, 29, 3983-3992.
6. *Kim E. S., Kim J. J., Park E. J.*: Angiogenic factor-enriched platelet-rich plasma enhances in vivo bone formation around alloplastic graft material. J. Adv. Prosthodont. 2010, 2, 7-13.
7. *Lim H. P., Mercado-Pagan A. E., Yun K. D., Kang S. S., Choi T. H., Bishop J., Koh J. T., Maloney W., Lee K. M., Yang Y. P., Park S. W.*: The effect of rhBMP-2 and PRP delivery by biodegradable β-tricalcium phosphate scaffolds on new bone formation in a non-through rabbit cranial defect model. J. Mater. Sci. Mater. Med. 2013, 24, 1895-1903.
8. *Plachokova A. S., van den Dolder J., Stoelinga P. J., Jansen J. A.*: Early effect of platelet-rich plasma on bone healing with combination with an osteoconductie material in rat cranial defects. Clin. Oral. Implants Res. 2007, 18, 244-251.
9. *Plachokova A. S., van den Dolder J., Stoelinga P. J., Jansen J. A.*: The bone regenerative effect of platelet-rich plasma in combination with an osteoconductive material in rat cranial defects. Clin. Oral. Implants Res. 2006, 17, 305-311.
10. *Rai B., Oest M. E., Dupont K. M., Ho K. H., Teoh S. H., Guldberg R. E.*: Combination of platelet-rich plasma with polycaprolactone-tricalcium phosphate scaffolds for segmental bone defect repair. Biomed. Mater. Res. A. 2007, 15, 888-899.
11. *Sroka-Bartnicka A., Kimber J. A., Borkowski L., Pawlowska M., Polkowska I., Kalisz G., Belcarz A., Jozwiak K., Ginalska G., Kazarian S. G.*: The biocompatibility of carbon hydroxyapatite/β-glucan composite for bone tissue engineering studied with Raman and FTIR spectroscopic imaging. Anal. Bioanal. Chem. 2015, 407, 7775-7785. Epub 2015 Aug 16.
12. *Trojanowski P., Andrzejczak A., Trojanowska A., Olszański W., Klatka J.*: Importance of donor site vascular imaging in free fibula flap reconstruction. Otolaryngol. Pol. 2012, 66(4 Suppl):40-4. doi: 10.1016/S0030-6657(12)70784-70789.

Adres autora: dr Szymon Skwarcz, ul. Prof. Antoniego Gębali 6, 20-093 Lublin; e-mail: szymon_skwarcz@o2.pl